

УДК 616.36:616-006.311.03-089

## СРАВНИТЕЛЬНАЯ ЭФФЕКТИВНОСТЬ КРИОДЕСТРУКЦИИ В ЛЕЧЕНИИ ГЕМАНГИОМ ПЕЧЕНИ

Б.С. Запороженко, И.В. Шаранов

Одесский государственный медицинский университет

**Реферат.** Установлено, что в условиях применения криодеструктивного метода удаления гемангиом печени (25 пациентов) в послеоперационном периоде отмечается существенное снижение частоты развития таких осложнений как кровотечения, рецидив заболевания, а также формирование портальной гипертензии и признаков цирроза в сравнении с группой больных, которым выполняли резекции печени (21 пациент). Кроме того, при криодеструкции отмечалось сокращение сроков пребывания на койке (на 37,7%), и сроков нормализации уровня билирубина в крови (на 40,7%).

**Ключевые слова:** гемангиома печени, криодеструкция, гепарэктомия.

Доброкачественные опухолевые поражения печени – гемангиомы, встречаются в 2,2-3,0% всех доброкачественных новообразований печени, а согласно данным аутопсий их частота составляет до 7,3% [1, 5].

Гемангиомы опасны развитием осложнений, среди которых спонтанный разрыв и внутрибрюшное кровотечение является наиболее тяжелым [2, 4]. Сама процедура удаления гемангиом также связана с развитием различных осложнений, в купировании которых важными являются особенности применяемой хирургической технологии [6]. Поэтому весьма актуальной проблемой является разработка методов диагностики и оперативного лечения гемангиом печени, минимизирующих риск формирования послеоперационных осложнений. Одним из возможных подходов в лечении опухолевых поражений печени является применение криодеструктивного воздействия [3]. Однако до последнего времени сведения о его возможностях при гемангиомах печени являются недостаточными [3, 5].

**Целью** настоящего исследования явилось определение эффективности криодеструктивного метода удаления гемангиом на основе изучения характера и выраженности послеоперационных осложнений.

### **Материал и методы**

Работа основана на анализе историй болезни 25 пациентов с традиционным хирургическим лечением гемангиом печени и 21 пациента, которым проводилась криодеструкция. Мужчин – 13 (28,3 %), женщин – 33 (71,7 %); возраст больных составил от 26 лет до 69 лет.

При постановке диагноза применяли ультразвуковое исследование (УЗИ) и компьютерную томографию (КТ) органов брюшной полости.

Показаниями к хирургическому лечению были развитие осложнений и быстрый рост гемангиомы с формированием нарастающего по выраженности болевого синдрома и нарушений лабораторных показателей функционального состояния печени.

Для криохирургического лечения применяется установка «Криоэлектроника-4» ( $t^{\circ}$  – 180 $^{\circ}$ C, давление – 2,5 атм.). Время криогенного воздействия колебалось от 3 до 25 мин.

### **Результаты и обсуждение**

На дооперационном этапе у пациентов выявлялись осложнения, такие как кровотечения и кровоизлияния в окружающие ткани, гемобилия, нарушения со стороны свертывающей системы крови, которые проявлялись в тромбоцитопении, развитии петехиальных кровоизлияний в кожу пациентов

Нами накоплен клинический опыт применения разнообразных оперативных вмешательств при гемангиомах печени (табл. 1, табл. 2).

В подгруппе пациентов с криодеструкцией преобладали гемангиомы размерами около 3,0 см (60,0%), в то время как в подгруппе пациентов с традиционным лечением такой размер опухоли регистрировался у 52,4%. Также большим числом в подгруппе с криодеструкциями были размеры гемангиом 3- 5 см (соответственно 28,0% и 19,0%). Опухоли размерами более 10 см оперировали в подавляющем большинстве случаев традиционным путем – вмешательства были выполнены у 4 пациентов, в том числе у одного с гигантской гемангиомой (19,0%), в то время как в подгруппе с криодеструкцией – у одного больного после предварительной эмболизации питающей артерии и выключения части ткани гемангиомы (4,0%) (рис. 1).

В послеоперационном периоде у пациентов, перенесших операции по поводу удаления гемангиом печени выявлено развитие осложнений, как в раннем, так и в отдаленном (6 месяцев с момента вмешательства) периодах. В подгруппе больных, которым проводили

Таблиця 1.

## Осложнения гемангиом печени

Вид осложнения	Криодеструкция (n=25)	Традиционное лечение (n=21)
Внутрибрюшное кровотечение	–	1
Кровоизлияния в паренхиму печени	–	2
Кровоизлияние в окружающие органы	1	2
Гемобилия	1	3
Абсцедирование гемангиомы (тромбоз и абсцедирование)	2	3
Нарушения свертывания крови (синдром Касабаха-Меррита)	3	4
Гепатомегалии, формирование цирроза печени	1	2
Желтуха и портальная гипертензия	2	5
Кишечная непроходимость	–	1

Таблиця 2.

## Виды оперативных вмешательств у пациентов с гемангиомами печени

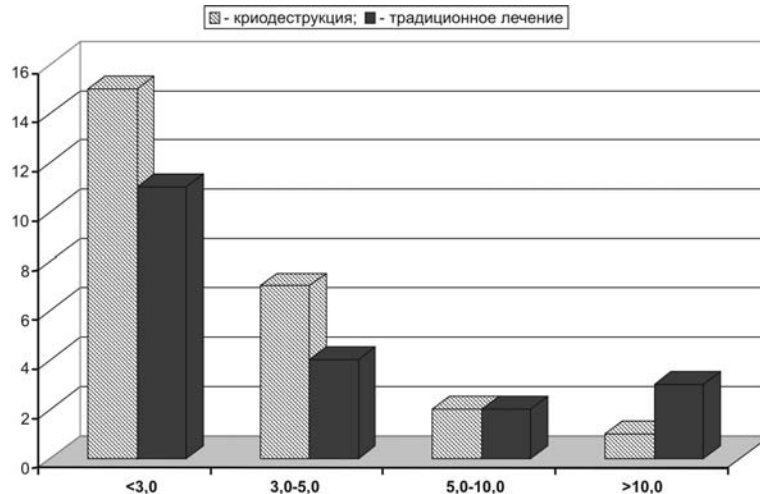
Объем хирургической помощи	Криодеструкции (n=25)	Традиционное лечение (n=21)
Резекция печени:		
перитуморальная гепарэктомия	18	11
лобулярная	7	5
долевая/ гемигепарэктомия	–	4
Криодеструкция	20	–
Криодеструкция и перевязка ветвей печеночной артерии и воротной вены	5	–
Селективная эмболизация сосудов, питающих опухоль (предоперационная подготовка)	1	2
Изолированная перевязка ветвей печеночной артерии и воротной вены	–	2
Применении полидоканола (ПК) "Этоксисклерол" и фибринового клея "Тиссель" (ТС)	3	2
Прошивание ткани опухоли матрационным швом (кавернозные опухоли)	–	1
Склеротерапия	–	2

криодеструкции, осложнения отмечались у 5 пациентов (20,0%). При этом в раннем периоде у двух больных отмечено внутриполостное кровотечение, абсцедирование, а в отдаленном периоде еще у двух возник рецидив гемангиомы, на фоне признаков формирования цирроза печени с портальной гипертензией и желтухой.

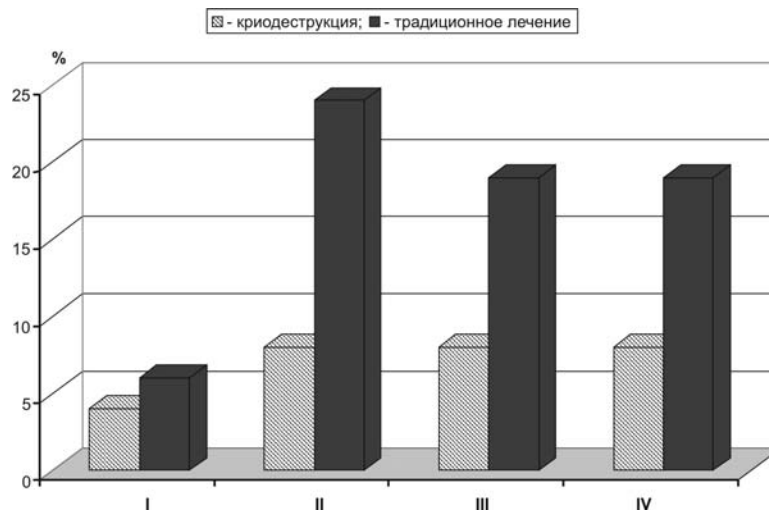
В подгруппе пациентов с традиционными операциями по поводу гемангиом осложнения были у 9 (42,8%). При этом наиболее часто отмечалось развитие кровотечений и гемобилия.

Частота таких осложнений как кровотечения, рецидив заболевания, а также формирование портальной гипертензии и признаков цирроза у больных с традиционным лечением встречались достоверно чаще, чем у пациентов с криодеструкцией гемангиом ( $P < 0,05$ ) (рис. 2).

Таким образом, проведенные исследования показали, что хирургическое лечение с применением криовоздействия обеспечивает эффективное удаление гемангиом печени. При этом у пациентов регистрируется меньшее число осложнений в послеоперационном



**Рис. 1.** Распределение в подгруппах пациентов гемангиом различного размера (по оси ординат – абсолютное число пациентов; по оси абсцисс – размер гемангиом (в см)).



**Рис. 2.** Развитие осложнений в послеоперационном периоде у пациентов, перенесших оперативное вмешательство по поводу гемангиомы печени (по оси ординат: число осложнений в % по отношению к общему числу пациентов в группе; по оси абсцисс: I – абсцедирование; II – кровотечение; III – рецидив заболевания; IV – желтуха, портальная гипертензия, цирротические изменения печени).

периоде, улучшается течение периода послеоперационной реабилитации, о чем свидетельствуют как показатели субъективного состояния (болевой синдром), так и данные клиничко-лабораторных обследований.

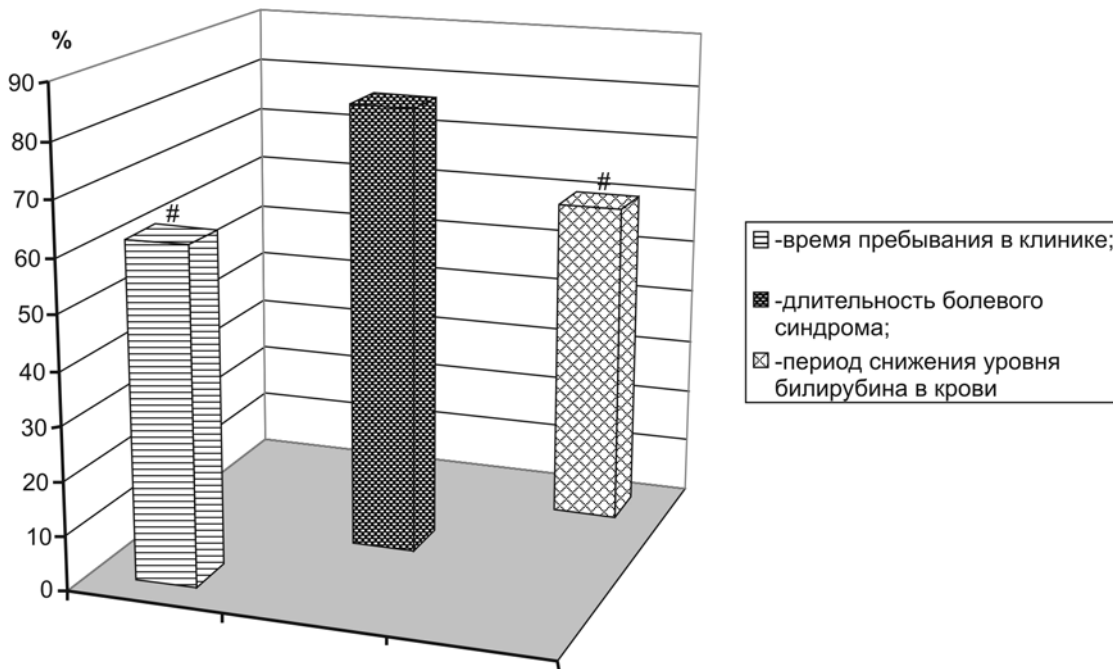
Ведение пациентов с гемангиомами требует периодичности обследований с помощью КТ и магнитно-резонансной томографии (МРТ). Желательно проведение оперативного вмешательства в том случае, когда в течение двух месяцев размер ткани опухоли увеличивается на 50% при опухолях исходного размера 3-5 см и на 30% при опухолях диаметром более 7 см. Однако, среди показаний к операции могут быть текущие клинические проявления – резкий болевой синдром, об-

условленный тромбозом сосудов, появлении гемобилии. Перед проведением оперативного вмешательства весьма важным является контроль свертывающей системы крови, которая зачастую является недостаточной в связи с глубокими функциональными нарушениями со стороны печеночной паренхимы.

#### **Выводы**

1. Криохирургическое лечение доброкачественных опухолей печени (гемангиом) снижает вероятность развития осложнений, как в раннем, так и в отдаленном послеоперационном периоде, повышает эффективность реабилитационного послеоперационного периода.

2. Наиболее высокая эффективность криохирургического лечения отмечается в случае



**Рис. 3.** Сравнительная клиническая эффективность криодеструкции гемангиом печени (по оси ординат – исследуемый показатель в % по отношению к таковому, отмеченному в группе пациентов с традиционным хирургическим лечением гемангиом, принятая за 100%, # –  $P < 0,05$  в сравнении с показателем в подгруппе с традиционным хирургическим лечением гемангиом)

размера гемангиомы до 3-5 см, что может исходно рассматриваться в качестве показания к проведению данного метода лечения.

### ПОРІВНЯЛЬНА ЕФЕКТИВНІСТЬ КРІОДЕСТРУКЦІЇ В ЛІКУВАННІ ГЕМАНГІОМ ПЕЧІНКИ

*Б.С. Запороженко, І.В. Шаранов*

**Резюме.** Встановлено, що в умовах застосування криодеструктивного методу видалення гемангиом печінки (25 хворих) в післяопераційному періоді визначається істотне зниження частоти розвитку таких ускладнень, як кровотечі, рецидив захворювання, а також формування портальної гіпертензії та ознак цирозу в порівнянні з групою хворих, яким виконували резекції печінки (21 хворий). Крім того, при криодеструкції спостерігалось зменшення термінів перебування в клініці (на 37,7%), та термінів нормалізації рівня білірубину в крові (на 40,7%).

**Ключові слова:** гемангіома печінки, криодеструкція, гепаректомія.

### COMPARATIVE EFFECTIVENESS OF CRYODESTRUCTION IN THE TREATMENT OF HEPATIC HEMANGIOMAS

*B.S. Zaporozhenko, I.V. Sharapov*

**Abstract.** It was established that under the conditions of the usage of cryodestructive method of hepatic hemangiomas resection (25 patients) the significant reduction of the frequency of such complications as

bleeding, recurrence of the disease as well as the formation of portal hypertension and cirrhotic signs in comparison with the patients who underwent liver resection. Besides, it was noted that application of cryodestructive method shortens the duration of staying in the hospital (by 37,7%) and the terms of normalization of bilirubin level in blood (by 40,7%).

**Key words:** hepatic hemangioma, cryodestruction, hepatectomy.

### ЛИТЕРАТУРА

1. Абдуллаев А.Г. Диагностика и хирургическое лечение гемангиом печени (Обзор литературы) // Хирургия. – 1990. – № 6. – С. 135-140.
2. Вишневский В.А., Чжао А.В., Икрамов Р.З., Назаренко Н.А., Алимпиев С.В., Гусейнов Э.К. Современный подход к лечению больных с опухолями печени // Российский гастроэнтерологический журнал. – 1997. – № 2. – С. 35-43.
3. Запороженко Б.С., Мищенко В.В., Зубков О.Б., Назаров Н.В., Качанов В.Н., Велюра О.В. Криодеструкция в комплексном лечении очаговых образований печени // Хирургия Украины. – 2004. – № 4. – С. 13-17
4. Чикотеев С.П., Агрызков А.Л. Показания к операции и выбор хирургической техники при гемангиомах печени // Анналы хирургической гепатологии. – 1996. – № 1. – С. 262-263.
5. Weimann A., Burckhardt R., Klempnauer J., Lamesch P., Gratz K.E., Procop M., Muschek H., Tusch G., Pichlmayr R. Benign Liver Tumors: Differential Diagnosis and Indications for Surgery // World J. Surg. – 1997. – Vol. 21. – P. 983-991.
6. Gagner M., Rogula T., Selzer D. Laparoscopic liver resection: benefits and controversies // Surg. Clin. N. Am. – 2004. – Vol. 84. – P. 451-462.